Høringsrapport

Diagnostik og behandling af torakale aortasygdomme

Rapporten er udarbejdet af en arbejdsgruppe under

Dansk Cardiologisk Selskab

i samarbejde med

Dansk Thoraxkirurgisk Selskab
Dansk Karkirurgisk Selskab
Dansk Radiologisk Selskab

Rapporten diskuteres ved DCS møde den 31.10 2007

Arbejdsgruppens medlemmer:

Henning Mølgaard, Kardiologisk afd.B, Skejby;
Dansk Cardiologisk Selskab
Formand

Peter Skov Olsen, Hjertekirurgisk afd.T, Rigshospitalet
Dansk Thoraxkirurgisk Selskab

Steen Hvitfeldt Poulsen, Kardiologisk afd.B, Skejby.
Dansk Cardiologisk Selskab

Hans-Henrik Kure, Thoraxkirurgisk afd.T, Skejby.
Dansk Thoraxkirurgisk Selskab

Jacob Eifer Møller, Kardiologisk afd.B, Rigshospitalet
Dansk Cardiologisk Selskab

Per Justesen, Radiologisk afdeling, Odense Universitetshospital
Dansk Radiologisk Selskab

Flemming Hald Steffensen, Hjertemedicinsk afdeling, Vejle Sygehus
Dansk Cardiologisk Selskab

Jesper Laustsen, Karkirurgisk afd.T, Skejby.
Dansk Karkirurgisk Selskab

Thomas Fritz Hansen, Kardiologisk afd.P, Gentofte Hospital
Dansk Cardiologisk Selskab

Indholdsfortegnelse

Resumé 3

Indledning 4

Torakalt aortaaneurisme 5
- Definition og inddeling 5
- Ætiologi 5
- Klinik 6
- Diagnose 6
- Prognose og forløb 6

Aortadissektion 9
- Indledning 9
- Inddeling 9
- Ætiologi, disponerende faktorer og prognose 9
- Symptomer 9
- Kliniske fund 9
- Diagnostiske undersøgelser 10
- Diagnostisk strategi 11
- Behandling 12
- Opfølgning 13

Traumatisk aortalæsion 15
- Baggrund 15
- Behandling 15

Penetrerende aterosklerotisk ulcus 17
- Baggrund 17

Høringsrapport

Forkortelser

BSA: Body surface area
TTE: Transtorakal ekkokardiografi
TEE: transesofagal ekkokardiografi
CT: Computeriseret Tomografi scanning
MR: Magnetisk Resonans scanning

Resumé

Sygdomme i brystkassens hovedpulsåre er relativt sjældne men potentielt alvorlige.

Aortaaneurismet er oftest asymptomatisk og tilfældigt opdaget. Sygdommen er typisk associeret med hypertension og risikoen for ruptur er relateret til aortas størrelse. Når diameteren i ascendens er ≥ 5,5 cm eller i descendens ≥ 6.5 cm, anbefales profylaktisk operation. Hos patienter med arvelig tilbøjelighed til ruptur, som Marfans syndrom, eller patienter med hurtig vækstrate, anbefales operation ved mindre diameter.

Hos patienter med operationskrævende aortaklapsygdom bør man overveje operation på aorta ved diameter ≥ 4.5 cm. Ved store eller små patienter bør man anvende aorta-mål indekseret for kropsoverflade.

Blodtryksænkende behandling til < 135/85, er vigtigt både før og efter operationen. Hos uopererede anbefales en baseline MR skanning af hele aorta, og herefter bør aortastørrelse, om muligt, følges ved årlige transtorakale ekkokardiografier(TTE). Marfan patienter skal følges med årlig MR skanning af den totale aorta.

Aortadissektion er en akut tilstand med pludseligt opstående svære brystsmerter og bør altid overvejes hos patienter med umiddelbart uforklarede svære brystsmerter, især ved manglende eller beskedne EKG forandringer. Tilstanden har initialt en høj dødelighed og hurtig diagnostik og behandling er derfor afgørende. En rejst mistanke kan kun udelukkes ved MR-, CT- skanning eller en trans-oesofageal ekkokardiografi(TEE), som er ligeværdige undersøgelser med en høj diagnostisk akkuratesse. Valget afhænger af tilgængeligheden og adgangen til erfaren bedømmer. Ved den funktionsbærende enhed anbefales CT skanning, mens man ved landsdelscentret anbefaler TEE, som den primære undersøgelse.

Patienten skal overflyttes akut, hvis der er høj mistanke om dissektion men usikkerhed om diagnosen ved CT skanningen. Patienter med akut type B dissektion skal altid konfereres med landsdelscenter med henblik på indikation for operation eller stent-behandling. Akut opstart af blodtrykssænkende behandling er vigtig. Kardiologisk afdeling leder udredningen og det er landdelscentrets kardiologiske afdeling der koordinerer indsatsen. Behandlingen af A-dissektionen er kirurgisk. Behandlingsstrategien er den samme uanset om der er tale om den klassiske dissektion med en dissektions membran eller et intramuralt hæmatom. Behandlingen af B-dissektionen er som udgangspunkt medicinsk i form af blodtrykssænkende behandling. I tilfælde af truende ruptur kan operation eller perkutan stentgraft behandling komme på tale. Man bør altid overveje om der er bagvedliggende sygdom(hypertension, Marfan) som kræver yderligere udredning. Det anbefales hos alle at foretage en baseline MR skanning af hele aorta 3 måneder efter operationen, og herefter årligt. En eventuel aortaklap utæthed bør følges årligt med TTE.

Den traumatiske aortalæsion bør mistænkes hos alle patienter med højenergi decellerations traumer. Disse patienter er ofte multitraumatiserede. Første undersøgelse er traume CT skanningen. Læsionen sidder i 90% af tilfældene lige efter afgangen af venstre arteria subclavia. Diagnosen kan være svær at stille idet forandringerne ofte kun er synlige over få cm. TEE er anden undersøgelse ved uafklarede forhold i istmus området. Behandlingen er akut operation, hvis de øvrige læsioner tillader det. I udvalgte tilfælde kan endovaskulær stentning af læsionen anvendes.

Det penetrerende aterosklerotiske ulcus er en sjælden tilstand der oftest ses i distale del af aorta descendens hos ældre hypertensive mænd. Symptomer og behandling er som ved B-dissektion

Høringsrapport

Indledning

Hovedpulsårens sygdomme er et godt eksempel på sygdomme der kræver en tværfaglig tilgang for at sikre korrekt diagnose og den rigtige behandling. Ved dannelsen af arbejdsgruppen primo 2007, blev der derfor lagt vægt på at inddrage vores samarbejdspartnere Dansk Thoraxkirurgisk Selskab, Dansk Karkirugisk Selskab og Dansk Radiologisk Selskab. Rapporten omfatter alene sygdomme i aorta toracalis idet lidelser i toracoabdominale aorta og aorta abdominalis per tradition håndteres af karkirurger.

Kommisoriet fra Dansk Cardiologisk Selskab var: *man ønskede en rapport med vægt på den kliniske tilgang til diagnose og behandling af aortas sygdomme*.

Der er i rapporten grænseflader til både hjerteklapsygdomme og arvelige hjertesygdomme. Dansk Cardiologisk Selskab har i tidligere rapporter behandlet disse områder fyldigt, og man skal henvise hertil (Hjerteklapsygdom, DCS 2001; Arvelige hjertesygdomme, DCS 2006). Der er ved udarbejdelsen af rapporten ikke foretaget en vurdering af styrke og evidensniveau af forskellige udsagn og anbefalinger. Det skyldes, at væsentlige forhold ved håndteringen og behandlingen af disse patienter ikke er baseret på større randomiserede undersøgelser eller tilsvarende.

Aortas sygdomme er potentielt alvorlige sygdomme, der i en del tilfælde kræver en akut indsats. Incidensen og prævalensen af det torakale aortaaneurisme kendes ikke præcist, men der er formentlig 500-700 nye tilfælde om året i Danmark. Aortadissektion er en lidt sjældnere tilstand med 300-500 nye tilfælde årligt, som kræver en hurtig og sikker diagnostik, for at redde patientens liv. Den traumatiske aortalæsion bringer igen kardiologen, thoraxkirurgen og radiologen sammen mhp. at stille den rigtige diagnose og vælge den bedste behandling, som kan være både kirurgisk eller endovaskulær. Aortaaneurismet og aortadissektionen optræder som komplikation til almindelige sygdomme som hypertension og aterosklerose, men er også relateret til sjældne sygdomme som Marfans syndrom. Aortadissektion er en vigtig differentialdiagnose hos patienter med smerter i brystet, som er en meget almindelig problemstilling. Arbejdsgruppen har derfor søgt, i en kort udgave, at gøre det sjældne almindeligt tilgængeligt.

Høringsrapport

Torakalt aortaaneurisme

Definition og inddeling

Et aortaaneurisme defineres som en dilatation af aorta som medfører, at størrelsen af aorta overstiger normalværdierne for aortas dimension, på det pågældende sted, under hensyntagen til alder og legemsoverflade(tabel 1).

Aortaaneurismet inddeles i det ægte aneurisme, hvor ekspansionen involverer alle lag i karvæggen og det falske aneurisme hvor dilatationen er et led i en perforation eller penetration af dele af karvæggen, som medfører at udposningen ikke involverer alle lag i karvæggen. Aortaaneurismet er hyppigst lokaliseret til aorta ascendens(75 %) (figur 1) og ses mindre hyppigt i descendens, torakoabdominalt (20 %), og arcus aortae (5 %) (1-3).

Tabel 1

Normalværdier for aorta torakalis målt ved ekkokardiografi (TTE/TEE) samt CT-skanning. Ved ekkokardiografi anvendes indvendigt mål. Tal i parentes er mål indekseret for kropsoverflade (BSA)

Lokalisation	Ekko	CT
Annulus, cm	< 2,9	Ikke tilgængeligt
Sinus valsalva, cm (cm/m²)	< 3,5 cm (1,2-2,2 cm / m²)	2,[illegible] – 3,9
Sinotubulære overgang, cm	< 3,8 cm	Ikke tilgængeligt
Aorta ascendens,cm (cm/m²)	< 3,8 cm (1,4-2,1cm / m²)	2,[illegible] – 3,9
Arcus aorta	Ikke tilgængeligt	2,1 – 3,5
Aorta descendens	< 2,8 (1,0-1,6 cm / m²)	1,7 - 3,2

Ætiologi

Aortas lumens normale diameter øges igennem livet og reference dimensioner er derfor aldersafhængige. Ud over dette er væksten også relateret til fysisk aktivitet og arbejdsbelastningen på hjertet (4). Aldringsprocessen øger karvæggens stivhed som følge af øget indhold af kollagen, lipider og calcium i karvæggen. Dette er grundlaget for udviklingen af den aterosklerotiske proces med intimafortykkelse, plaquedannelse, ulceration og trombedannelse. Hypertension er den væsentligste faktorer i relation til udvikling af aneurismet. Hyperlipidæmi, diabetes mellitus og rygning har også betydning via deres rolle som kendte risikofaktorer for arteriosklerose. Arvelige forhold spiller en stor rolle ved Marfans syndrom, Ehlers-Danlos syndrom, og andre familiære former for bindvævssygdomme. Aortaaneurisme kan også ses ved Noonan's - og Turner's syndromer (5,6).

Ved Marfans syndrom ses typisk en løgformet dilatation af aortaroden, men dilatationen kan ramme alle afsnit af aorta.

Se i øvrigt DCS rapporten, Arvelig Hjertesygdom, nr. 1 2006

Annuloaortisk ektasi er en arvelig tilstand med familiær ophobning af aortarods-dilatation begyndende ved annulus. Patoanatomisk ses cystisk degeneration af media, ophobning af mucoidt materiale, og tab af elastiske fibre som medfører en svaghed af karvæggen. Tilstanden ses hyppigere hos kvinder end mænd (7,8).

En bicuspid aortaklap er associeret med en øget forekomst af coarctatio aortae, og tenformet ascendens aneurisme samt en øget risiko for aorta dissektion (9). Histologiske undersøgelser af aorta hos patienter med bicuspid aortaklap har vist tegn på cystisk media degeneration som det ses ved annuloaortisk ektasi. I en undersøgelse af yngre mænd med normal fungerende bicuspid aortaklap fandtes i mere end 50 % af tilfældene abnorm dimension af aortaroden (10).

Poststenotisk dilatation af aortaroden kan ses ved valvulær aortastenose, som efter isoleret aortaklap substitution kan progrediere (11).

Figur 1

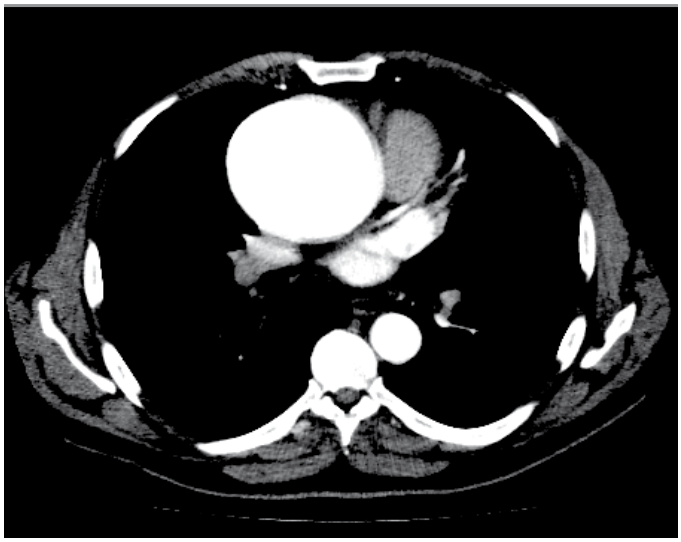

CT skanning med kontrast som viser 6.5 cm stort aneurisme i aorta ascendens(A) mens descendens(D) har normal dimension

En række inflammatoriske tilstande kan give aortitis medførende aneurisme dannelse. Aortitis kan ses ved syfilis som primært afficerer aorta ascendens men også bakterielle infektioner kan give anledning til aortaaneurisme dannelse som det kan ses ved svær aortaklap endokarditis. Salmonella infektioner er kendt for at kunne medfører udvikling af infektiøs aortaaneurisme (6).

Reumatologiske tilstande som reumatoid artritis, Reiters syndrom, Bechet sygdom, kæmpecelle artrit og ankyloid spondylitis kan medføre affektion af aorta-annulus og med mulig samtidig affektion af såvel aorta- som mitralklapperne (6,12).

Kawasaki's syndrom ses hos børn og kan give anledning til udvikling af koronararterie aneurismer men kan også afficere store arterier (13).

Takayasu's syndrom som medfører segmentale inflammatoriske forandringer af arteriernes kan afficere aorta med aneurisme dannelse(14), men i øvrigt også arterielle okklusioner.

Høj energi traumer kan i sjældne tilfælde være årsag til udvikling af falske aneurismer i aorta, oftest lokaliseret til den proksimale del af aorta descendens (istmus) (6).

Faktaboks 1

Ætiologi og disponerende faktorer for udvikling af aortaaneurisme

- Hypertension
- Marfan syndrom, Ehlers-Danlos syndrom, Noonan's syndrom, Turner syndrom.
- Annuloaortisk ektasi
- Bicuspid aortaklap
- Poststenotisk dilatation ved valvulær aortastenose
- Infektioner og inflammatoriske bindevævssygdomme
- Disponerende faktorer er hyperlipidæmi, diabetes mellitus, rygning

Høringsrapport

Klinik

Hovedparten af patienterne er oftest asymptomatiske på diagnose tidspunktet og aneurismet er typisk et tilfældigt fund ved røntgen undersøgelse af thorax, ekkokardiografi eller CT-skanning af thorax. Oplever patienten symptomer er det oftest en følge af tryksymptomer fra aneurismet.. Brystsmerter er det hyppigste symptom ved det torakale aortaaneurisme. Tryksymptomer fra et aorta ascendens aneurisme præsenterer sig ofte med centrale retrosternale smerter, mens descendens aneurismet kan præsenterer sig ved smerter mellem skulderbladene og aneurismet i den torakolumbale del med smerter i lænderyggen eller i flankerne. Generelt må man gå ud fra at smerter i brystkassen kommer fra et påvist aneurisme, med mindre der er andre entydige forklaringer på smerterne.

Andre symptomer som hoste, dyspnø, hæmoptyse, hvæsende vejrtrækning eller gentagne pneumonier kan skyldes bronkieobstruktion (ofte arcus eller descendens aneurisme). Tryk på øsofagus kan medføre dysfagi, mens kompression af nervus laryngeus recurrens medfører hæshed.

Udvikling af hjerteinsufficiens symptomer eller påvisning af mislyd kan skyldes tilstedeværelse af aortaklapinsufficiens som en konsekvens af aortarodens dilatation, hvorunder udvikling af sinus valsalva aneurisme. Tromboemboliske episoder, til eksempelvis cerebrum, underekstremiteter, nyrer eller tarmsystemet, er ikke almindelige, men kan hidrøre fra trombosemateriale i aneurismet.

Det torakale aortaaneurisme kan også præsentere sig mere dramatisk med voldsomme pludselige indsættende brystsmerter eller synkope som følge af ruptur. Aneurisme ruptur medfører ofte blødning til venstre pleura eller perikardiet samt ledsagende hypotension.

Faktaboks 2

Klinisk præsentation af aortaaneurisme

- Oftest asymptomatisk og tilfældigt fund
- Periodevise centrale retrosternale smerter er hyppig, men smerter imellem skulderbladene eller i lænderyggen forekommer også.
- Dyspnø, hoste, hæmoptyse og gentagne pneumonier.
- Dysfagi og hæshed kan skyldes tryk på esophagus og nervus laryngus recurrens.
- Udvikling af hjerteinsufficiens kan ses ved tilstedeværelse af aortainsufficiens
- Tromboemboliske episoder
- Pludselige indsættende voldsomme brystsmerter eller synkope.

Diagnose

De vigtigste diagnostiske metoder til påvisning og karakteristik af det torakale aortaaneurisme er ekkokardiografi, CT skanning samt MR skanning.

Et røntgen billede af brystkassen kan være normalt trods tilstedeværelse af et torakalt aortaaneurisme. De hyppigste positive fund er et bredt mediastinum, bred aortaknop og/eller displacering af trakea fra midtlinjen.

Såvel transtorakal (TTE) som transøsofageal ekkokardiografi (TEE) kan anvendes til påvisning og karakteristik af aortaaneurismer, samt aortaklap vurdering (15). I det venstre parasternale længde akse snit fremstilles annulus, sinus valsalva, den sino-tubulære overgang samt den mest proksimale del af aorta ascendens (Figur 2). TEE undersøgelsen er især påkrævet ved den initiale diagnostik eller ved udvikling af symptomer hos patienter med kendt aortaaneurisme. TTE undersøgelsen anvendes almindeligvis ved rutine opfølgningskontroller med samtidig vurdering af aortaklapforholdene. For såvel TTE som TEE undersøgelsen kan det være vanskeligt at fremstille hele aortas forløb specielt den mest distale del af aorta ascendens og den ascenderende del af arcus aorta grundet overlap af trakea og højre hovedbronkus.

I **tabel 1** er angivet øvre normalværdi(95 % sikkerhedsgrænse) af aorta for raske voksne baseret på ekkokardiografisk og CT skannings undersøgelse. Målene er også angivet per m² legemsoverflade(BSA). Disse mål er desværre ikke tilgængelige for alle aortaparametre, men er vigtige at skæve til, idet normalværdier i absolutte værdi er forskellig for en stor mand og en lille kvinde. For eksempel har kvinder i gennemsnit 3-4 mm mindre torakal aorta end mænd (16,17).

CT-skanning med kontrast kan fremstille hele aortas forløb, vurdere graden af kalcifikation af aorta samt intramurale tromber. Per tradition måles aorta ved CT som udvendigt mål hvilket delvis kan forklare forskellene i tabel 1(18).

Figur 2. Udmåling af aorta:

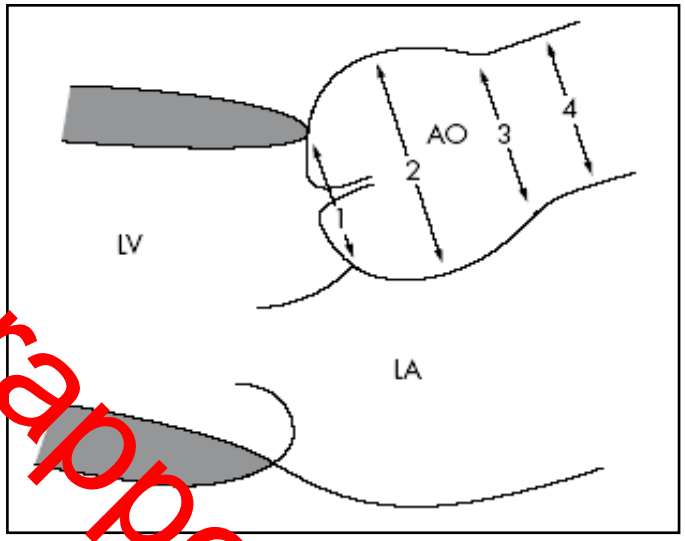

Mål slutdiastolisk. Mål i 2D billedet, Mål inderside til inderside, svarende til karrets lysning. **1** annulus diameter **2** sinus valsalva **3** sino-tubulære overgang **4** aorta ascendens

MR-skanning kan fremstille aortas forhold som CT-skanning, medfører ikke strålepåvirkning og er velegnet til serielle undersøgelser.

Aortografi kan ligeledes anvendes til fremstilling af aortas forhold men bruges primært i forbindelse med den præoperative obligatoriske koronararteriografi.

Ved mistænkt aortitis suppleres udredningsprogrammet med biokemisk analyse af relevante inflammatoriske biomarkører. Leukocytskintigrafi og PET-CT kan anvendes til at identificere eventuelle afficerede områder i aorta.

Prognose og forløb

Der er kun få data om naturhistorien for det isolerede torakale aortaaneurisme. Risikoen for ruptur er korreleret til aortas dimension som forekommer hyppigere i aorta descendens og torako-abdominal aorta sammenlignet med aorta ascendens og arcus aorta (19).

Den årlige komplikationsrate (ruptur, dissektion, død) er anført i **tabel 2** (20).

Høringsrapport

Tabel 2

Årlig komplikationsrisiko (ruptur, dissektion, død) i relation til aortas største diameter				
Aorta dimension	3,5 – 4,0 cm	4,1 – 4,9 cm	5,0 – 5,9 cm	≥ 6,0 cm
Årlig risiko	7,2 %	5,3 %	6,5 %	14,1 %

Risikoen for komplikationer forudsiges formentlig bedre af mål indekseret for kropsstørrelse. I et større materiale(n=410) fandtes at patienter med en aorta dimension 2,25-2,75 cm/m² havde en årlig risiko for komplikationer(død, ruptur, dissektion) på 4 %, for dimensionen 2,75-4,25 cm/m² var risikoen 8% og ved > 4,25 cm/m² en risiko på 20%(20). Vi har i anbefalingen valgt absolutte mål idet de er lettere at håndtere og indarbejde, men man bør ved tvivl skele til de indekserede mål, hvor grænsen til høj risiko, og anbefalet operation, ligger omkring 2,75 cm/m². En hurtig vækst rate på ≥ 0,5 cm per år peger også på øget risiko for ruptur og bør derfor også indgå i overvejelserne for planlægning af det bedste operationstidspunkt (22,23). Målingen af vækstraten ved serielle undersøgelser kan være forbundet med betydelig inter-observer variation. For det andet skal man være opmærksom på, og tage højde for at absolutte aorta-mål ikke er præcis de samme for forskellige billedteknikker som illustreret i tabel 1.

Behandling. Generelt anbefales det at patienter med svære eller sandsynlige symptomer på aortaaneurisme, opereres uanset størrelsen af aneurismet (20).

Profylaktisk elektiv operation anbefales hos asymptomatiske patienter med en aorta ascendens dilatation på ≥ 5,5 cm og ved aorta descendens dimension på ≥ 6,5 cm (20).

Hos asymptomatiske patienter med aorta ascendens aneurisme < 5,5 cm bør operation overvejes såfremt der samtidig foreligger betydende aortaklapinsufficiens, eller der i familien er forekomst af aorta dissektion /ruptur / pludselig død, eller der er hurtig vækstrate af aorta(> 0,5 cm/år) (26).

Patienter med Marfans syndrom (eller andre bindevævssygdomme) bør opereres ved aorta ascendens dimension på ≥ 5,0 cm og ved en dimension af aorta descendens ≥ 6,0. Operation bør overvejes ved mindre aorta dimensioner (≥4.5 cm) hos Marfan patienter med familiær optræden af ruptur eller dissektion samt hos patienter som planlægger graviditet.

Hos patienter med operationskrævende aortainsufficiens /- stenose med aorta ascendens dilatation ≥ 4,5 cm, eller med hurtig vækst rate af aorta dimensionen (≥ 0,5 cm/år), anbefales samtidig aortakirurgisk intervention (26,27).

Hos patienter med en bicuspid aortaklap og aorta ascendens dilatation anbefales operation ved en aorta dimension på 5,0 cm eller vækst rate (≥ 0,5cm/år) (26,27). Aortas dimension indekseret for legemsoverflade kan indgå i risikovurderingen hos den enkelte patient, specielt i tilfælde hvor indikation for profylaktisk operation ikke er entydig.

Tabel 3

Vejledende retningslinier for profylaktisk operation af torakalt aortaaneurisme
Asymptomatiske med aorta ascendens diameter ≥ 5,5 cm
Asymptomatiske med aorta descendens diameter ≥ 6,5 cm
Marfan syndrom eller bicuspid aortaklap med aorta ascendens ≥ 5,0 cm
Marfan syndrom eller bicuspid aortaklap med aorta descendens ≥ 6,0 cm
Ved aortaklapssubstitution med aorta ascendens ≥ 4,5 cm

I disse vurderinger skal også indgå oplysninger om specielt familiær forekomst af ruptur / dissektion / pludselig død, som taler for tidligt indgreb. I beslutningsprocessen bør der også indgå en vurdering af andre forhold som alder og komorbiditet.

Den generelle operationsrisiko for aortakirurgi, angivet som mortalitet, er omkring 5 %. Ved elektive operationer er den perioperative mortalitet 1,5 %, ved hastende operationer 2,6 % og ved akut kirurgi 11,7 % (28).

Generelt er den perioperative mortalitet lavest ved aorta ascendens eller arcus kirurgi som angives til 2,5 %, mens mortaliteten ved descendens eller torako-abdominal aorta kirurgi, er markant højere. Forekomsten af apopleksi angives til omkring 8 % for aorta ascendens/arcus kirurgi og 4 % ved aorta descendens eller torako-abdominal kirurgi. Paraplegi optræder hos 2-10 % af patienterne som får foretaget aorta descendens eller torako-abdominal kirurgi(29). Risikoen er afhængig af udbredelsen af aneurismet.

Operationsteknikken der vælges afhænger af aneurismets karakter, aortaklapmorfologi, underliggende patologi, forventet levetid og ønske om fravær af antikoagulationsbehandling.

Ved klapbesparende kirurgi indsættes en rørprotese i aorta ascendens. Indsættelse af compositegraft med ledsagende reimplantation af koronararterierne anvendes ved ledsagende aortaklapdysfunktion og ved dilatation i den første del af aortaroden (annulus og sinus valsalva). Alternativt kan der indsættes en klapprotese og et rør, således at området med koronar-ostierne bevares.

Lokaliserede aneurismer i distale arcus samt i særdeleshed descendens kan foruden kirurgisk behandles med kateterbaseret stent implantation. Den endovaskulære teknik forventes anvendt mere hyppig fremover, idet den ser ud til at være associeret med en lavere mortalitet end kirurgi. Der mangler endnu langtidsresultater, men nyere tænk forventes at have en god holdbarhed.

Blodtrykssænkende behandling til blodtryk < 135/85 mmHg er et vigtigt element i den medicinske behandling af aortaaneurisme. Der bør i behandlingen indgå betablokkere som ydermere reducere vægspændingen. Dér vil sandsynligvis være en gavnlig effekt hvis blodtrykket kan sænkes yderligere, som hos andre højrisiko patienter. Hos Marfan patienter gælder samme forhold idet også patienter med normalt blodtryk anbefales behandlet med betablokker. Patienter med kendte aterosklerotiske sygdomme behandles med lipidsænkende midler og tobaksforbrugende patienter anbefales rygeophør.

Patienter med inflammatorisk aktiv bindevævssygdom og aorta aneurisme med eller uden klapinvolvering kan med fordel forbehandles få uger før det kirurgiske indgreb for at sikre et optimalt kirurgisk resultat med intensiv immunmodulerende terapi. Planlægningen af behandling anbefales foretaget i tæt samarbejde med reumatologer med særlig viden indenfor området. Ligeledes anbefales et tæt samarbejde med mikrobiologer og infektionsmedicinere vedrørende den antibiotiske behandling og planlægning af en eventuel operation af patienter med infektiøs aortitis.

Opfølgning. Hos den uopererede patient anbefales det at der foretages en baseline MR skanning(CT såfremt der er kontraindikation mod MR), af hele aorta. Hvis aneurismet kan ses med transtorakal ekkokardiografi bør sygdomsudviklingen følges på denne måde, årligt. Revurdering af den totale aorta hvert 3.år med MR scanning, før ved tvivl om betydende udvikling i sygdommen.

Hos opererede patienter anbefales kun én kontrol med MR scan-

Høringsrapport

ning efter 12 måneder. Videre kontrol herefter må baseres på en individuel vurdering. Heri må også indgå komorbiditet og om patienten er kandidat til yderligere kirurgisk behandling

På grund af de særlige forhold hos Marfan patienten anbefales årligt hos den opererede en MR scanning af den totale aorta. Disse MR scanninger foretages decentralt og fremsendes til vurdering på det thoraxkirurgiske center.

Patienter som er behandlet med stent kontrolleres med MR scanning årligt. Billederne vurderes af det behandlende center.

Patienter med eventuel associeret klapsygdom følges efter almindelig hjerteklap retningslinjer.

Kontrol og behandling af blodtryk og risikofaktorer kan finde sted via egen læge. Det er vigtigt med effektiv blodtrykskontrol, målet er < 135/85. Alle Marfan behandles med betablokker, uanset blodtryksniveau.

Referencer til Torakalt aortaaneurisme

1. Pressler V, McNamara JJ. Thoracic aortic aneurysm. J Thorac Cardiovasc Surg 1980;79:489-98.
2. Darling RC. Ruptured arteriosclerotic abdominal aortic aneurysm: a pathologic and clinical study 1980;119:397-401.
3. Standford W, Rooholami SA, Galvin JR. Ultrafast computed tomography in the diagnosis of aortic aneurysm and dissections. J Thorac Imaging 1990;5:32-9.
4. Matsuda Y, Takanashi K, Takasu J et al. Expansion rate of thoracic aortic aneurysms and influencing factors. Chest 1992;102:4[illegible]
5. Marsalese DL, Moodie DS, Vacante M et al. Marfan's syndrome: Natural history and long-term follow-up of cardiovascular involvement. J Am Coll Cardiol 1989;14:422.
6. Isselbacher EM. Diseases of the aorta. In: Braunwald E (ed.) Heart disease, 7th edn,2004. Philadelphia:WB Saunders, pp 1403-35.
7. Ellis PR, Cooley DA, De Bakey ME. Clinical consideration and surgical treatment of annuloaortic ectasia. J Thorac Cardiovasc Surg 1960;42:363-370.
8. Coady M, Davies R, Roberts M, et al. Familial patterns of thoracic aneurysms. Arch Surg 1999;134:361-67.
9. Fedak PW, Veram S, David TE et al. Clinical and pathological implications of a bicuspid aortic valve. Circulation 2002;106:900-4.
10. Nistri S, Sorbo MD, Palisi M et al. Aortic root dilatation in young men with normally functioning bicuspid valves. Heart 1999;82:19-22.
11. Lawrie GM, Earle N, DeBakey ME. Long-term fate of the aortic root and aortic valve after ascending aneurysm surgery. Ann Surg 1993;217:711-20.
12. Krarup NH, Poulsen SH, Baandrup U et al. Aorta.mitral inflammation in reumatological disease:transesophageal echocardiographic presentation. Eur J Echocardiography 2006, Jul 28 epub.
13. Burns JC, Glode MP. Kawasaki´s syndrome. Lancet 2004;364:533-44.
14. Ishikawa K. Natural history and classification of occlusive thromboaortopathy (Takayasu´s disease). Circulation 1978;57:27-35.
15. Egeblad H. Ekkokardiografi. Lægeforeningens forlag 2001. Kapitel 3.
16. Drexler M, Erbel R, Muller U et al. Measurements of intracardiac dimensions and structures in normal young adult subjects by transesophageal echocardiography. Am J Cardiol 1990;65:1491-6.
17. Roman MJ, Devereux RB, Kramer-Fox R et al. Two-dimensional echocardiographic aortic root dimensions in children and adults. Am J Cardiol 1989;64:507-12.
18. Hager A, Kaemmerer H, Rapp-Bernhardt U et al. Diameters of the thoracic aorta throughout life as measured with helical computed tomography. J Thorac Cardiovasc Surg 2002;123:1060-66.
19. Coady MA, Rizzo JA, Hammond GL et al. What is the appropriate size criterion for resection of thoracic aortic aneurysms ? J Thorac Cardiovasc Surg 1997;113:476-91.
20. Elefteriades JA. Natural history of thoracic aortic aneurysms: Indications for surgery, and surgical versus non-surgical risks. Ann Thorac Surg 2002;74:S1877-80.
21. Davies RR, Gallo A, Coady MA et al. Novel measurement of relative aortic size predicts rupture of thoracic aortic aneurysms. Ann Thorac Surg 2006;81:169-77.
22. Dapunt OE, Galla JD, Sadeghi AM et al. The natural history of thoracic aortic aneurysms. J Cardiovasc Surg 1994;107:1323-
23. Ergin MA, Spielvogel D, Apaydin A et al. Surgical treatment of the dilated aorta: when and how ? Ann Thorac Surg 1997;67:1834-9.
24. ohansson G, Markström U, Swedenborg J. Ruptured thoracic aortic aneurysms: a study of incidence and mortality rates. J Vasc Surg 1995;21:985-
25. Davies RR, Goldstein LJ, Coady MA et al. Yearly rupture or dissection rates for thoracic aortic aneurysms: simple prediction based on size. Ann Thorac Surg 2002;73:17-28.
26. Bonow RO, Carabello BA, Chatterjee K et al. ACC/AHA 2006 Practise guidelines for the management of patients with valvular heart disease. J Am Coll Cardiol 2006;48:598-675.
27. Vahanian A, Baumgartner H, Bax J et al. Guidelines on the management of valvular heart disease. Eur Heart J 2007;28:230-268.
28. Gott VL, Greene PS, Alcho DE et al. Replacement of the aortic root in patients with Marfan´s syndrome. N Engl J Med 1999;340;1307-13.
29. Davies RR, Rizzo JA, Kopf GS et al. Safety of thoracic surgery in the present era. Circulation 2001;(suppl II):643.

Høringsrapport

Aortadissektion

Indledning

Aortadissektion er karakteriseret ved at den normale aortavæg spaltes af blod, som presses ind i væggen. Den klassiske dissektion menes at være forudgået af en intimalæsion, som blotlægger tunika media, som derved udsættes for pulstrykket. Herved kan blodet penetrere media og spalte karvæggen. På denne måde dannes et falsk lumen separeret fra det sande af en membran bestående af intima og eventuelt dele af media. Aortadissektionen kan også opstå ved at et kar i vasa vasorum brister medførende en blødning i tunika media som giver anledning til et intramuralt hæmatom. Denne blødning kan penetrere videre til karlumen, eller kan rumpere helt. Den kan også medføre en videre dissektion i karvæggen således at det endelige billede fuldstændig ligner den primære intimalæsion. Et intramuralt hæmatom skal derfor behandles som en aortadissektion

Inddeling

Aortadissektion inddeles efter Stanford klassifikationen i type A og type B.

Type A-dissektioner omfatter alle dissektioner, som involverer aorta ascendens. De udgør ca. 65 % af alle dissektioner. Type B dissektion omfatter dissektion i aorta descendens **(Figur 3)**. Dissektion i arcus aorta uden affektion af ascendens opfattes og skal behandles som en type B dissektion. Den typiske dissektion med en intima membran, som adskiller et sandt og falsk lumen er det almindelige mens det rene intramurale hæmatom kun ses i 5 % af tilfældene(1).

Ved akut dissektion forstås dissektioner som diagnosticeres indenfor 14 dage efter symptomdebut mens dissektioner, som påvises mere end 14 dage efter symptomstart, opfattes som en kronisk aortadissektion.

Figur 3. Inddeling af aortadissektioner

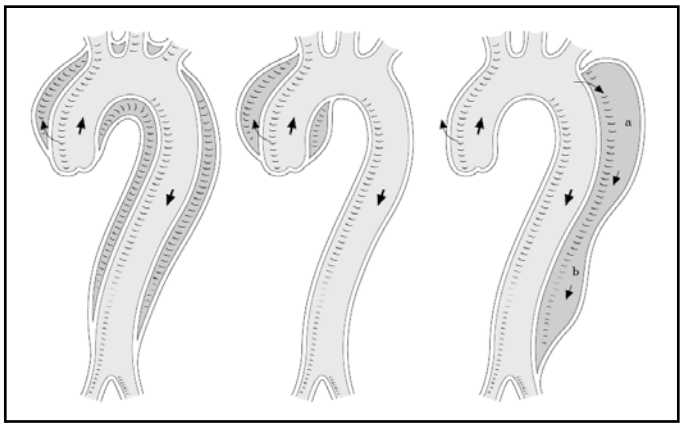

Type A Type A Type B

Ætiologi, disponerende faktorer og prognose

Enhver proces, som svækker aortavæggen, især tunika media, kan medføre risiko for aortadissektion. Hypertension er den dominerende disponerende faktor og forekommer i omkring 75 % af tilfældene (3). Disse patienter kan have en vis grad af cystisk media degeneration. Med stigende alder svækkes tunika media også, og disse forhold kan være substratet for en accelereret svækkelse af aortavæggen, f.eks. i relation til en dårligt behandlet hypertension.. Typisk er patienterne midaldrende mænd (3). Koronararterie sygdom forekommer hos omkring 25 % af patienterne.

En anden vigtig grundlæggende prædisponerende faktor er cystisk media degeneration. Denne tilstand er karakteriseret ved et tab af elastiske fibre og degeneration af glat muskulatur. En cystisk media degeneration ses i udtalt grad ved tilstande med defekter i kollagensyntesen som Marfan syndrom og Ehlers-Danlos syndrom. Der er dog også en øget forekomst af cystisk media degeneration hos patienter med bicuspid aortaklap og patienter med annuloaortisk ektasi. Dette er formentlig baggrunden for at disse tilstande også er forbundet med en øget risiko for aortadissektion. Samlet set bidrager disse tilstande kun til en mindre del af alle aortadissektionerne (15 %).

Iatrogen aortadissektion(< 5 %) opstår typisk i forbindelse med hjertekaterisation eller i relation til eller efter operative indgreb på eller kanylering af aorta.(3,4).

Ubehandlet er 30 dags mortaliteten ved type A dissektion tæt på 90 %. Prognosen kan bedres betydeligt ved tidlig kirurgisk intervention, som kan bringe 30 dages mortaliteten ved type A dissektion ned på 24 % - 30 % (1,3,13). Prognosen for den tilfældigt opdagede kroniske dissektion er dårligt belyst.

Faktaboks 3

Disponerende faktorer til aortadissektion

- Hypertension
- Marfan syndrom
- Ehler Danlos syndrom
- Annuloaortisk ektasi (arvelig aortadilatation, non-Marfan)

Symptomer

Kardinalsymptomet ved aortadissektion er akut indsættende ofte meget svære smerter i brystet eller ryggen. Smerter ses hos hovedparten af patienterne ved både type A og type B dissektioner. Typisk beskrives smerten som voldsomt skærende, sønderrivende eller som et smæld. Nogen gange med udstråling til ryg, arme eller hals (3). Ofte indlægges patienten derfor på mistanke om akut myokardieinfarkt. Undertiden beskrives smerten at flytte sig (migrende smerter), og den kan følge udbredelsen af dissektionen. Ved gennembrud af dissektionen til perikardiet med dannelse af hæmoperikardium ses primært synkope som efterfølgende er associeret med svær kredsløbspåvirkning. Synkope i relation til debut af de svære smerter kan også være udtryk for en vaso-vagal reaktion, og nogle patienter kan efterfølgende være relativt symptomfattige ved ankomsten til hospitalet, hvor det altså er den primære symptombeskrivelse der skal vække mistanken. En del patienter har desuden varierende grader af neurologiske udfalds symptomer som udtryk for kompromitteret blodflow i spinal arterier eller halskar (1;4).

Kliniske fund

Typisk er patienten akut medtaget med svære smerter lokaliseret til brystkassen. Patienten kan være shockeret. Shock vil typisk være forårsaget af tamponade, ruptur med blødning til oftest venstre pleura,

Høringsrapport

dissektion i venstre hovedstamme eller akut svær aortainsufficiens. Shock ses oftere ved type A dissektion end type B (1;4). Mistanken om aortadissektion skal også rejses ved uforklarede svære brystsmerter hvor den umiddelbare vurdering ved EKG og evt. koronarenzymer / ekkokardiografi ikke giver holdepunkt for større myokardieinfarkt som forklaring. I den sammenhæng skal man være opmærksom på at dissektion ned i aortaroden delvist kan komprimere en koronararterie i afgangen og være associeret med ST segment forandringer. Almindeligvis er der dog diskrepans mellem de beskedne fund og sværhedsgraden af symptomerne. Nogle patienter kan være relativt upåvirkede ved ankomsten til hospitalet og her er det forhistorien med evt. synkope der skal vække mistanken. Blodtrykket er ved indlæggelsen højt hos hovedparten med B-dissektion mens det er sjældnere ved type A dissektion. Afhængig af udbredningen og lokalisationen af dissektionen kan der være manglende puls i arm eller ben. Ved A-dissektionen, som ofte starter 1-2 cm over aorta-annulus, medfører læsionen ofte udvikling af en aortainsufficiens som er hørbar ved stetoskopi.

Sjældnere fund er abdominale smerter på baggrund af tarmiskæmi, progredierende nyresvigt, samt ekstremitetsiskæmi med ophævet pulsation i en lyske. I sjældne tilfælde kan der ses hæmoptyser (gennembrud til bronchietræet), vena cava superior syndrom (kompression af vena cava superior) og hæshed (nervus recurrens parese).

Som beskrevet er der desværre et betydeligt overlap klinisk præsentation til specielt akut koronarsyndrom og aortadissektion bør derfor altid overvejes ved uforklarede brystsmerter, endvidere hvor der er diskrepans imellem de svære brystsmerter og manglende eller beskedne EKG forandringer, i særdeleshed hos den hypertensive patient.

Faktaboks 4

Klinisk præsentation ved aortadissektion

- Svære smerter i bryst eller ryg, pludseligt indsættende
- Synkope i relation til debut af smerter
- Shock, hyppigst ved A-dissektion
- Højt blodtryk, kendt eller nyopdaget
- Ledsagende neurologiske udfaldssymptomer
- Sideforskel, puls, blodtryk.

Aortadissektion bør altid overvejes hos patienter med umiddelbart uforklarede svære brystsmerter, især ved manglende eller beskedne EKG forandringer, og manglende koronar enzymforhøjelse hos den hypertensive patient.

Diagnostiske undersøgelser

EKG

En EKG optagelse er obligat hos alle med brystsmerter og indgår i den differentialdiagnostiske proces. Som nævnt kan ses ST segment depression ved dissektion ud i koronarkar eller ved kompression af karret. Det kan også ses som et led i en eventuel bagvedliggende hypertensiv hjertesygdom. ST segment elevation ses hos 1-3 % af patienterne og udgør et alvorligt differentialdiagnostisk problem. Diagnosen stilles da typisk først i forbindelse med den diagnostisk akutte koronarangiografi. Mindre end 40 % har et helt normalt EKG ved indlæggelsen.

RTG af thorax

Ved mistanke om aortadissektion bør optagelse af røntgen af thorax ikke forsinke den diagnostiske proces. Positive fund ved røntgenundersøgelse af thorax vil typisk være et breddeøget mediastinum eller en abnorm aorta kontur og det findes hos 60 % af patienterne. Endvidere kan undersøgelsen demonstrere pleuransamling, som kan være et tegn på blødnings gennembrud til pleura. Nogle af differentialdiagnoserne i form af pneumothorax, pleuropneumoni og tumor kan også ses. Et normalt røntgen af thorax udelukker ikke aortadissektion, idet specificiteten er lav.

CT skanning

En CT-skanning har en høj diagnostisk akkuratesse med både meget høj sensitivitet og specificitet(>95 %) (8). Der anvendes intravenøs røntgenkontrast. Billedoptagelsen sker mens kontrastopladningen er maksimal i aorta torakalis og skanningen medinddrager hele abdominal aorta.

Diagnosen stilles ved påvisning af en intimaflap som adskiller det sande og falske lumen(Figur 4). CT -skanningen giver yderligere information om evt. involvering af halskar, mesenterial og renale kar. Endeligt kan eventuelle perikardie eller pleurale ansamlinger fremstilles. CT-skanning er imidlertid mindre velegnet til fremstilling af *»entry«*, og er ikke egnet til den morfologiske vurdering af aortaklappen og bedømmelse af en evt. aorta insufficiens.

Figur 4

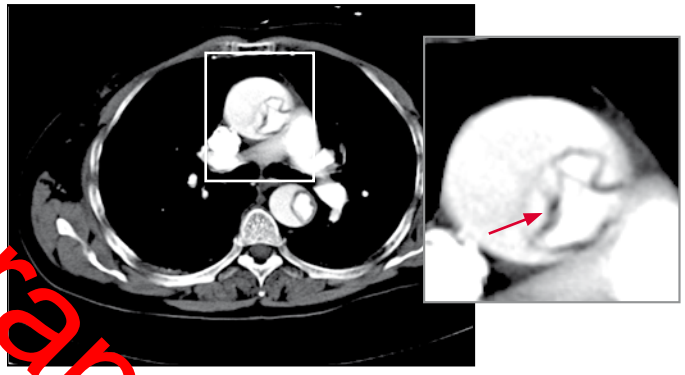

CT scanning af aorta torakalis som viser en A dissektion. Pilen peger på dissektionsmembranen som også ses i aorta descendens. FL = falskt lumen SL = sandt lumen

MR-skanning

En MR-skanning giver også mulighed for en meget sikker diagnosticering af aortadissektion. MR giver detaljeret information om udbredning af dissektionen, involvering af koronar, hals, nyre, og mesenterial kar. Ydermere kan der også opnås et kvantitativt estimat af aorta insufficiensen. Endvidere kan *»entry«* i mange tilfælde identificeres og metoden er velegnet til påvisning af pleurale og perikardielle ansamlinger. Den diagnostiske akkuratesse af CT- og MR-skanning er ligeværdig(8). MR scanningen er dog ikke anvendelig i den akutte situation. Fordelen ved CT-skanning er den udbredte tilgængelighed, korte exponeringstid og at den kan foretages på den hæmodynamisk ustabile patient med behov for tæt monitorering. Sidstnævnte er ikke muligt ved MR-skanning. Ulemperne ved CT-skanning omfatter behovet for anvendelse af kontrast og røntgen eksponeringen, som dog er betydningsløs i lyset af sygdommens alvor.

Ekkokardiografi

Ved transtorakal ekkokardiografi kan en aortadissektion ikke sjældent diagnosticeres ved påvisning af en flagrende dissektionsmembranen i aorta ascendens, og kan være tilstrækkeligt til stille diagnosen og føre patienten til operation. Intramurale hæmatomer kan kun sjældent

Høringsrapport

påvises ved transtorakal ekkokardiografi. I det parasternale vindue fremstilles aortaroden bedst og her kan evt. aortainsufficiens tillige påvises og gradueres. Det er vigtigt at optage supplerende suprasternale og subcostale billeder. Suprasternalt kan arcus aorta fremstilles, mens en del af aorta abdominalis kan visualiseres subcostalt, hvor en evt. perikardie ansamling ofte ligeledes fremstilles godt. Sensitiviteten ved TTE er dog kun omtrent 60 % og kan således aldrig alene anvendes til at udelukke aortadissektion. Den diagnostiske akkuratesse kan imidlertid forøges ved TEE, som har samme høje sensitivitet og specificitet (>95 %) til at påvise aortadissektion som CT- og MR-skanning (8).

Ved blodtryksforhøjelse bør TEE generelt ikke foretages før der er iværksat effektiv blodtrykssænkende behandling (f.eks. nitroglycerin eller labetalol drop), og bør foregå under samtidig indgift af intravenøs sedation (midazolam). Diagnosen stilles ved fremstilling af karakteristisk dissektionsmembran, (**Figur 5**) eller intramuralt hæmatom(**Figur 6**).

Figur 5

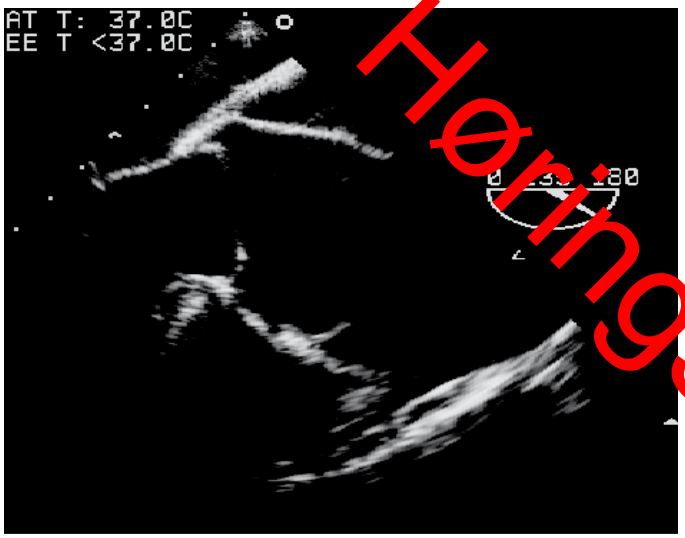

Stilbillede fra TEE optagelse, som viser dissektionsmembranen(pilene) i aorta(AO) lige nord for aortaklappen.

Figur 6

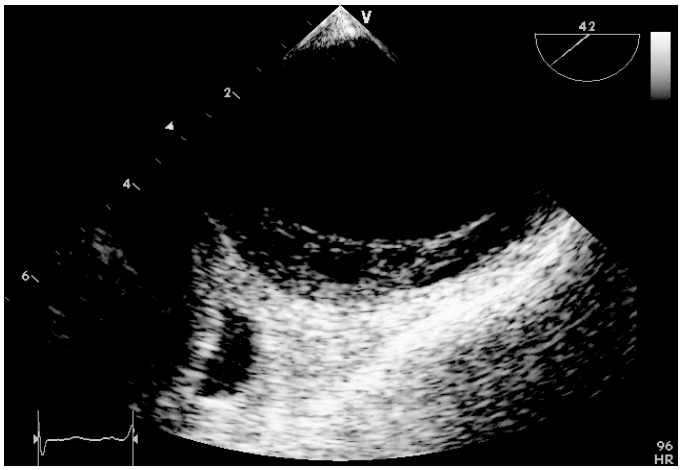

Tværsnit af aorta descendens som viser halvmåneformet væghæmatom med typiske opklaringer.

TEE kan med høj sikkerhed påvise og graduere aortainsufficiens, identificere *»entry«* samt flow i falsk og sandt lumen. TEE kan også påvise intramurale hæmatomer mens plaques og ulcerationer nemt overses. TEE ved aortadissektion bør altid omfatte en beskrivelse af aortaklappens morfologi, aortainsufficiens, involvering af proksimale koronarkar, *»entry«*, flow i falsk lumen, perikardieforhold og involvering af aorta descendens. TEE kan med fordel foretages bedside mens kirurgen ser på. Den kan også foretages præoperativt på operationsstuen. Svagheden ved TEE er ubehaget forbundet med undersøgelsen, som kan være forbundet med uhensigtsmæssige blodtryks stigninger og potentiel risiko for ruptur. Hvis der derfor foreligger høj sandsynlighed for aortadissektion eller hvor formålet alene er at afgøre omfanget af klapinvolvering, kan det være hensigtsmæssigt at henlægge TEE undersøgelsen til den hjertekirurgiske operationsstue.

Koronarangiografi

Som hovedregel anbefales det, at man ikke foretager KAG ved akut aortadissektion, men kan overvejes ved kronisk aortadissektion. Hos patienter med aortadissektion findes koronarsygdom hos ca 25 %, men tilstedeværelsen synes kun at være forbundet med beskeden øget morbiditet og mortalitet(10).

Laboratorieprøver

Blodprøver ved aortadissektion er kun vejledende. D-dimer vil typisk være forhøjet. En normal D-dimer synes således forbundet med en høj negativ prediktiv værdi for tilstedeværelse af akut aortadissektion (11). Dette er dog baseret på relativt små populationer og D-dimer alene kan derfor ikke anbefales som udelukkelsestest ved mistanke om aortadissektion.

Faktaboks 5

Diagnostiske undersøgelser ved aortadissektion

CT, MR og TEE har samme diagnostiske akkuratesse og kan alle udelukke en rejst mistanke.

Valget afhænger af tilgængeligheden og adgangen til erfaren bedømmelse.

- Ved en funktionsbærende enhed vil CT typisk være førstevalg
- Ved den højt specialiserede enhed vil TEE være første valg
- Hvis 1.undersøgelse negativ, og fortsat høj mistanke, bør der gennemføres mindst én anden undersøgelse

Målet med de billeddiagnostiske undersøgelser er at sikre diagnose, klassificere dissektionen, afgøre om aortaklappen er involveret, samt, hvis muligt at påvise *»entry«*.

EKG bør foreligge hos alle mhp iskæmi vurdering.

RTG thorax kan bidrage med differentialdiagnostiske fund, men er ikke egnet til at af eller bekræfte diagnosen.

TTE kan stille diagnosen i cirka 60 % af tilfældene, men kan ikke anvendes til at udelukke aorta dissektion.

KAG anbefales ikke ved akut aortadissektion.

D-dimer er kun vejledende og kan ikke anvendes til at udelukke diagnosen

Diagnostisk strategi

Funktionsbærende enhed

På grund af den særdeles alvorlige prognose er hurtig diagnostik af yderste vigtighed, som med mindst mulig forsinkelse kan føre til overflyttelse til landsdelscenter med thoraxkirurgisk ekspertise. Ved klinisk mistanke bør 1. valgs undersøgelsen være akut CT-skan-

Høringsrapport

ning på grund af den udbredte tilgængelighed døgnets 24 timer. Når diagnosen er stillet bør der ikke ofres tid på andre diagnostiske tiltag. Er overflyttelse indiceret sikres effektive intravenøse adgange (central venøs adgang foretrækkes), evt. blodtrykssænkende behandling iværksættes(hvis systolisk blodtryk > 120 mmHg) og patienten bør overflyttes med kompetent personale, som ved behov kan foretage intubation. Patienter skal også overflyttes akut hvis der er høj klinisk mistanke om dissektion, men usikkerhed om diagnosen ved CT. Patienter med akut type B dissektion skal altid konfereres med landsdelscenter mhp. evt indikation for operation / stent-behandling. Er der tvivl om typen af dissektion skal patienten vurderes på landsdelscentret. I de første døgn bør tilstræbes observation på afsnit med mulighed for invasiv monitorering af blodtryk samt tæt observation af potentielle komplikationer.

Landsdelscenter

Patienter diagnosticeret på funktionsbærende enheder med akut type A aortadissektion modtages på intensiv afdeling eller direkte på operationsgangen. Diagnosen konfirmeres og der fastlægges umiddelbart behandlingsplan for evt. operativt indgreb. TEE foretages i dette tilfælde bedst på operationsstuen efter at anæstesi er indledt. Patienter med type B dissektion bør ligeledes i den akutte fase modtages og monitoreres på intensiv afdeling.

Patienter, som ikke overflyttes fra andet sygehus men, hvor diagnosen mistænkes, udredes overordnet efter samme retningslinjer som på de funktionsbærende enheder. TEE anbefales som førstevalgs undersøgelse, på grund af den hurtige tilgængelighed døgnet rundt.. Ved TEE er det vigtigt med god sedation og ved konsistent blodtryksforhøjelse bør der være opstartet antihypertensiv behandling. Ved lav sandsynlighed for aortadissektion kan en udelukkelses TEE udmærket finde sted på en almindelig sengeafdeling eller i ambulatoriet.

Faktaboks 6

Diagnostisk strategi ved aortadissektion

Funktionsbærende enhed:
- Udredningen ledes af kardiologisk afdeling og det er landsdelscentrets kardiologiske afdeling som kontaktes
- CT er 1. undersøgelse ved klinisk mistanke, TTE kan være vejledende.
- Når diagnosen er stillet bør der ikke ofres tid på yderligere undersøgelser.
- Forud for overflyttelse iværksættes intravenøs blodtrykssænkende behandling og der sikres effektiv intravenøs adgang.

Landsdels center:
- Patienter fra funktionsbærende enheder modtages på intensivafsnit / operationsgangen.
- TEE foretages præ / per operativt.
- Egne patienter: TEE er 1.undersøgelse ved klinisk mistanke.
- Er der efter første undersøgelse tvivl bør undersøgelsen evt gentages eller suppleres med CT / MR

Behandling

I den akutte fase stiles der mod at sænke blodtrykket så meget som muligt uden at kompromittere den cerebrale, koronare og renale perfusion. Dette vil sædvanligvis betyde et systolisk blodtryk under 120 mmHg og et middel arterietryk på 65-75 mmHg. For at beskytte den sårbare aortavæg er det hensigtsmæssigt at reducere venstre ventrikels kontraktilitet. Førstevalgs præparatet er principielt betareceptor blokerende midler. Der bør her anvendes betablokere med hurtig indsættende virkning, som kan administreres intravenøst. Dette kan med fordel ske med labetalol infusion som både har beta og alfa blokerende virkning. Behandlingen titreres efter blodtryk samt puls, hvor der stiles mod puls i den akutte situation på 60-80 /min. Der foreligger ingen randomiserede sammenligninger af forskellige betablokerende midler ved aortadissektion. Er betablokade ikke tilstrækkeligt til at kontrollere blodtrykket suppleres med vasodilaterende behandling, fx i form af nitroprussid infusion. Nitroglycerin infusion er et udmærket alternativ pga. det udbredte erfaringsgrundlag og styrbarheden. Vasodilatation bør principielt ikke anvendes som første valg da det teoretisk kan medføre øget dp/dt og dermed teoretisk risiko for forværring i dissektionen.

Kronisk obstruktiv lungesygdom er normalt ikke kontraindikation for akut betablokade. Sideløbende med iværksættelse af blodtrykssænkende behandling iværksættes effektiv analgetisk behandling med intravenøst administreret morfin.

I tilfælde af perikardie ansamling bør perikardiocentese som hovedregel *ikke* foretages da det kan medføre fornyet fatal blødning til perikardiet. Akut perikardiocentese bør alene foretages i absolut nødstilfælde på vital indikation(manifest tamponade med pulsløs elektrisk aktivitet).

Den kirurgiske behandling ved type A dissektion stiler mod at afværge potentielt fatale komplikationer i form af tamponade, ruptur og destruktion af aortaklappen. Behandlingsstrategien er den samme uanset om der er tale om den klassiske dissektion med en dissektions membran eller et intramuralt hæmatom. Den kirurgiske behandling stiler mod en rekonstruktion af aorta ascendens og aortaklappen. I de relativt få tilfælde, hvor dissektionen alene er lokaliseret til aorta ascendens/arcus aortae vil der være mulighed for et egentligt kurativt indgreb med resektion af hele dissektionen. I de tilfælde hvor dissektionen fortsætter i arcus og eller descendens vil behandlingen omdanne en type A til en type B dissektion. Ved betydende aortainsufficiens kan man vælge plastik på aortaklappen og indsættelse af karprotese i ascendens, alternativt kan der indsættes en composit graft(mekanisk klap i karprotese, reimplantation af koronarkar).

Hvis aortarodens eroderet eller patienten har en bicuspid aortaklap, eller arvelig aortavæg-svaghed, anbefales generelt set indsættelse af *»composite graft«*. Alternativt kan anvendes en stentløs aortaklap sammen med en rørprotese i ascendens. Er aortaklappen ikke involveret kan man nøjes med en aortaprotese og resektion af en del af aorta ascendens. Er arcus involveret kan det være nødvendigt at foretage eksploration på arcus aortae i hypotermisk cirkulatorisk arrest for at kunne udføre en tilstrækkelig sikker distal anastomose. Er der dissektion i arcus kan hel eller delvis arcusresektion være nødvendig.

Behandlingen af den asymptomatiske kroniske A dissektion er ikke afklaret. Ofte vil den dog være associeret med en betydende aortainsufficiens eller en aorta ascendens dilatation og dermed operationsindikationen.

Som udgangspunkt er behandlingen af akut type B aortadissektion medicinsk. Formålet med denne behandling er at sænke blodtrykket. Invasiv behandling kan dog være indiceret i særlige tilfælde. Det drejer sig om tilstande med truende ruptur (mediastinalt hæmatom / periaorta hæmatom / blødning til pleura). Det kan også være ukontrollable smerter betinget af intestinal iskæmi samt ved tiltagende

Høringsrapport

aortadilatation. I internationale registeropgørelser anvendes kirurgisk / perkutan intervention hos ca. 25 % af patienterne med type B-dissektion (4). Ved den kirurgiske intervention foretages typisk delvis resektion af dissektionen med indsættelse af karprotese. På grund af betydelig mortalitet hos kirurgisk behandlede patienter har der været fokus på andre behandlings muligheder. En mulighed er perkutan stentgraftbehandling med stentning af det proksimale *»entry«*. Formålet er at forbedre flowet i det sande lumen og fremme trombosering af det falske lumen. I en metaanalyse baseret på et større antal ikke-randomiserede mindre undersøgelser synes stentgraftbehandling at være forbundet med lavere hospitalsmortalitet end den, som er observeret ved kirurgisk intervention (15). I disse selekterede materialer er der dog en komplikations frekvens på 14-18 %. Denne er afhængig af operatørens erfaring. Der foreligger ingen konklusive randomiserede data på området som kan understøtte en generel anbefaling af stent-behandling frem for kirurgisk intervention ved symptomatisk aortadissektion. Der er dog potentielt gode muligheder også ved den asymptomatiske B dissektion. Ved symptomer og tegn på organiskæmi er perkutan / kirurgisk fenestrations behandling også en mulighed. Inteventionsstrategien må bero på individuelle skøn og i høj grad erfaringen med de enkelte behandlinger på det enkelte center. Der er til dato gennemført én randomiseret undersøgelse (INSTEND) af stent-behandling ved ukomplicereret B dissektion sammenlignet med medicinsk behandling alene (16). Resultatet var forventet i 2006 men er på nuværende tidspunkt (ultimo 2007) endnu ikke publiceret i artikel form. Stentgraftbehandling kan således, på nuværende tidspunkt, kun anbefales som et alternativ til kirurgisk intervention ved komplikationer til type B aortadissektion.

Faktaboks 7

Behandling af aortadissektion

Type A + B
- Blodtryksreduktion: akutte fase, systolisk blodtryk <120 mmHg, MAP = 65-75 mmHg.
- Medicin: kortvirkende betablokker iv(labetalol), om nødvendigt suppleret med ,eller alternativt vasodilatation med nitroglycerin eller nitroprussid.
- Behandlingsmål lang sigt: betablokker som førstevalg, blodtryk < 135/85 mmHg.

Kirurgisk behandling, type A:
- Rørprotese; Ved involvering af aorta klappen / bicuspid aortaklap / arvelig aortasvaghed indsættelse af composite graft.

Kirurgisk /stentgraft behandling, type B:
- Rørprotese eller perkutan stent overvejes ved: Truende ruptur, ukontrollable smerter, sværere organiskæmi, samt tiltagende dilatation af aorta.

Opfølgning

Det er vigtigt altid at overveje om den bagvedliggende sygdom kræver yderligere udredning af patienten og eventuelt dennes familie(nyopdaget hypertension, mistanke om Marfans syndrom). Prognostisk er det vigtigste at få etableret en effektiv blodtryksbehandling med et tilstræbt blodtryk < 135/85 mm Hg. Denne kan finde sted via egen læge.

Formålet med efterkontrollen af aorta er for det første at identificere yderligere dilatation af aorta som kan medføre øget risiko for ruptur og dermed afgive indikation for en profylaktisk operation. For det andet at identificere udvikling af klaputæthed og venstre ventrikel dilatation som også ville kunne medføre operativ behandling, før der udvikles symptomer. Det anbefales at anvende MR skanning, i det omfang det er muligt, for at undgå strålingsbelastningen fra CT. Det anbefales også at skanne den totale aorta. TEE er ikke anvendelig pga. den manglende fremstilling af hele aorta. Almindelig TTE er fuldt tilstrækkelig til at følge evt klaputæthed og kammer dimensioner. Ved vurderingen af ændringer i aortas dimensioner, skal man være opmærksom på måleusikkerheden(+/- 3 mm) og at de absolutte mål ikke er præcis de samme ved f.eks. MR og TTE.

Kontrol MR skanningen kan optages ved eller via den funktionsbærende enhed og det anbefales at den vurderes ved landsdelscentrets thoraxkirurgiske afdeling.

I den europæiske guideline anbefales at der foretages billeddiagnostisk kontrol 1, 3, 6, 12 måneder efter udskrivelse og herefter årligt. Evidensen for denne strategi er svag. For eksempel viser flere materialer at færre end 2 % af de billeddiagnostiske kontroller fører til operation hos den asymptomatiske patient. Fra registeropgørelser er det anslået at 8% af patienterne, som indlægges med aortadissektion tidligere har været behandlet for aortadissektion.

Det anbefales at der foretages en MR skanning efter 3 måneder, som reference og herefter årligt. Såfremt patienten ikke tilhører risikogruppen(Marfan, Ehlers-Danlos, arvelig anulo-aortisk ektasi) kan disse kontroller udstrækkes til hvert andet år efter 3 år. Dette under forudsætning af at der er stabile værdier og at aorta er < 5 cm. Grænseværdien for profylaktisk intervention følger principielt værdierne for aortaaneurisme, men er i højere grad afhængig af individuelle forhold og væksthastighed. Nogle patienter udvikler tiltagende dilatation, som i mange tilfælde er associeret med smerter og ubehag. Det er vigtigt at patienten er informeret om disse symptomer på progression af sygdommen, som skal føre til henvendelse før planlagt kontrol og akut indlæggelse ved smerter

Faktaboks 8

Opfølgning og kontrol efter aortadissektion

Strømlodtrykskontrol, BT < 135/85 mmHg, via egen læge eller lokal medicinsk afdeling.

MR skanning 3 måneder postoperativt(baseline) og herefter årligt. Formålet er at afspore patienter med progredierende dilatation af aorta og dermed truende ruptur.

Tidspunkt	Procedure	Patienter, (formål)
3 måneder post operativt (baseline)	MR af aorta TTE	Alle, (referencemål) AI, klapplastik, (utæthed)
12 måneders interval	MR af aorta TTE	Alle, (dilatation)* AI,klapplastik, (utæthed)

* hos patienter med aortadiameter < 5 cm kontrol hvert andet år efter 3. år. Hvis stationære mål efter 5 år evt afslutning af patienten. Gælder ikke Marfan, Ehlers Danlos, arvelig anuloaortisk ektasi.
AI: Aortainsufficiens.

Referencer vedrørende aortadissektion

1. Evangelista A, Mukherjee D, Mehta RH et al. Acute intramural hematoma of the aorta: a mystery in evolution. Circulation 2005;111:1063-70.
2. Svensson LG, Labib SB, Eisenhauer AC, Butterly JR. Intimal tear without hematoma: an important variant of aortic dissection that can elude current imaging techniques. Circulation 1999;99:1331-6.
3. Hagan PG, Nienaber CA, Isselbacher EM et al. The International Registry of Acute Aortic Dissection (IRAD): new insights into an old disease. JAMA 2000;283:897-903.
4. Suzuki T, Mehta RH, Ince H et al. Clinical profiles and outcomes of acute type B aortic dissection in the current era: lessons from the Internation-

Høringsrapport

al Registry of Aortic Dissection (IRAD). Circulation 2003;108 Suppl 1: II312-II317.
5. Mehta RH, Suzuki T, Hagan PG et al. Predicting death in patients with acute type a aortic dissection. Circulation 2002;105:200-6.
6. Tsai TT, Fattori R, Trimarchi S et al. Long-term survival in patients presenting with type B acute aortic dissection: insights from the International Registry of Acute Aortic Dissection. Circulation 2006;114:2226-31.
7. Tsai TT, Evangelista A, Nienaber CA et al. Long-term survival in patients presenting with type A acute aortic dissection: insights from the International Registry of Acute Aortic Dissection (IRAD). Circulation 2006;114:I350-I356.
8. Shiga T, Wajima Z, Apfel CC, Inoue T, Ohe Y. Diagnostic accuracy of transesophageal echocardiography, helical computed tomography, and magnetic resonance imaging for suspected thoracic aortic dissection: systematic review and meta-analysis. Arch Intern Med 2006;166:1350-6.
9. Motallebzadeh R, Batas D, Valencia O et al. The role of coronary angiography in acute type A aortic dissection. Eur J Cardiothorac Surg 2004;25:231-5.
10. Rizzo RJ, Aranki SF, Aklog L et al. Rapid noninvasive diagnosis and surgical repair of acute ascending aortic dissection. Improved survival with less angiography. J Thorac Cardiovasc Surg 1994;108:567-74.
11. Eggebrecht H, Naber CK, Bruch C et al. Value of plasma fibrin D-dimers for detection of acute aortic dissection. J Am Coll Cardiol 2004;44:804-9.
12. Suzuki T, Katoh H, Watanabe M et al. Novel biochemical diagnostic method for aortic dissection. Results of a prospective study using an immunoassay of smooth muscle myosin heavy chain. Circulation 1996;93:1244-9.
13. Olsen PS, Parvaiz I, Overgaard O, Carranza A, Kure HH, Bendixen A. [Surgery of the thoracic aorta in Denmark 1997-2003]. Ugeskr Laeger 2007;169:510-3.
14. Trimarchi S, Nienaber CA, Rampoldi V et al. Contemporary results of surgery in acute type A aortic dissection: The International Registry of Acute Aortic Dissection experience. J Thorac Cardiovasc Surg 2005;129:112-22.
15. Eggebrecht H, Nienaber CA, Neuhauser M et al. Endovascular stent-graft placement in aortic dissection: a meta-analysis. Eur Heart J 2006;27:489-98.
16. Nienaber CA, Zannetti S, Barbieri B, Kische S, Schareck W, Rehders TC. INvestigation of STEnt grafts in patients with type B Aortic Dissection: design of the INSTEAD trial--a prospective, multicenter, European randomized trial. Am Heart J 2005;149:592-9.

Høringsrapport

Traumatisk aortalæsion

Baggrund

Traumatisk aortalæsion opstår typisk som følge af deceleration f.eks. ved faldulykker eller trafikulykker. Det er den næst hyppigste dødsårsag efter hovedtraumer ved stumpe traumer(1), og det antages at op til 25 % af trafikdødsfald er associeret med aortaruptur(2).

Komplet aortaruptur er oftest umiddelbart fatal og under 20 % af patienterne når frem til et hospital i live. Uden operation vil ca. 40 % dø indenfor de første 24 timer men ved hurtig resuscitation, diagnostik og behandling er overlevelsen 70-80 % (1). Omkring 40 % af patienterne med aortaruptur har også kardiale læsioner.

Patofysiologi

Den hyppigste skadesmekanisme antages at være kraftige decellerations-traumer med udløsning af forskydningskræfter, der påvirker aorta der som bekendt er bundet til omgivelserne. Traumatisk aortalæsion ses i kliniske serier i istmusområdet, lige distalt for venstre arterie subclavia - i 90 % af tilfældene. Ruptur ses også i aorta ascendens ved aortarodens tilhæftning til hjertet eller lige distalt for afgangen af truncus brakiocefalikus samt i aorta descendens hvor den penetrerer diafragma.

Læsionen er oftest transversel, udgår fra intima og kan involvere hele eller dele af circumferencen med varierende udbredelse i aortavæggen og heraf forskellige manifestationer fra subintimal blødning til komplet overrivning(2) med periaortisk og subpleural blødning. Mediastinal blødning opstår oftest fra mindre mediastinale kar eller andre læsioner og er et uspecifikt tegn på aortaruptur men næsten altid tilstede. Omkring 3-5 % af patienter med traumatisk aortalæsion overlever uden operation. Patienterne udvikler et kronisk falsk aneurisme i området omkring afgangen af venstre subclavia. Det falske aneurisme kan vokse over tid og udvikle en forkalket eller fibrøs væg.

Diagnose

Alle patienter udsat for kraftigt decelerationstraume samt patienter udsat for eksplosions trykpåvirkning skal mistænkes for aortalæsion. Er patienten kontaktbar ved ankomsten kan mediastinal blødning give retrosternale smerter eller ondt mellem skulderbladene, åndenød, hæshed, synkesmerter og hoste, men symptomerne kan være beskedne eller helt fraværende. Op til halvdelen af patienterne har ikke ydre tegn på traumatiske torakslæsioner.

Røntgen af thorax foretages altid på traumepatienter og kan ved aortaruptur vise breddeøget mediastinum som udtryk for blødning i området.. Et breddeøget mediastinum har en sensivitet på 90 % men en lav specificitet 19 % for aortaruptur(3).

CT skanning er den foretrukne screeningsundersøgelse for traumatisk aorta læsion hos disse patienter(4). Diagnosen stilles ved påvisning af intraluminal flap, fokal kontur abnormitet, abrupt aorta kaliberændring, intraluminal trombus, udsivning af kontrast eller pseudoaneurisme. Diagnosen kan være vanskelig idet læsionen blot kan være en lille revne. Der er beskrevet sensitivitet tæt på 100 % og specificitet 83-95 % (5,6). En normal CT scanning med kontrast, bedømt af erfaren undersøger, udelukker dog med stor sandsynlighed aortalæsion. Der er få falsk positive men det kan ses ved store ateromatøse plaques, ductus divertikel samt ved bevægeartefakter fra aortaklappen.

MR skanning har en diagnostisk nøjagtighed på højde med CT, men har på grund af de vanskelige monitoreringsforhold ikke vundet indpas i den akutte diagnostik hos disse kritisk syge og ofte hæmodynamisk ustabile patienter (4). MR skanning har vist sig velegnet ved vurderingen af de kroniske traumatiske pseudoaneurismer og ved behov for serielle kontrolskanninger.

TEE har i erfarne hænder en høj diagnostisk akkuratesse og er ligeværdig med CT og aortografi til at diagnosticere ruptur ved istmus(7,8,9). Den diagnostiske sikkerhed ved traumatiske aortalæsioner med andre lokalisationer har lavere sensitivitet. Dette er på grund af dårligere indblik til distale del af aorta ascendens, proksimale arcus samt halskar, hvor op til 10 % af patienterne har læsioner. De diagnostiske fund kan være diskrete, kun synlige over få cm af aortas længdeakse og der er stor operatørafhængighed(2). Fordelene ved TEE er at det er en hurtig *»bedside«* undersøgelse uden behov for kontrast og kan have en værdifuld plads hos den hæmodynamisk ustabile patient med stabil columna, hvor undersøgelsen kan foretages uden at afbryde resuscitation og behandling. TEE giver samtidig supplerende information om kardial funktion og klaplæsioner. I tilfælde hvor CT scanningen er inkonklusiv, er TEE en god anden undersøgelse idet den er mest sensitive til påvisning af de diskrete læsioner som intramuralt hæmatom og lille intima flap(9).

Aortografi. Diagnosen baserer sig på påvisning af uregelmæssige fyldningsdefekter i aorta, abnorm konfiguration af aorta eller udsivning af kontrast(5). Undersøgelsen er invasiv og tidskrævende i den akutte fase og er derfor ikke anvendelig hos den multitraumatiserede patient.

Behandling. Patienter der overlever det umiddelbare traume har oftest læsion i istmus området hvor læsionen ved ankomst til hospitalet er stabiliseret af adventitia, hæmatomet og de omgivende strukturer. Risikoen for tidlig ruptur formindskes ved en hurtig reduktion af vægtensionen med analgetika, betablokere og eventuelt vasodilatation som beskrevet ved akut dissektion(1,10,11). Ved mistanke indledes denne behandling akut sideløbende med de diagnostiske undersøgelser.

Behandling

Som udgangspunkt er traumatisk aortaruptur akut behandlingskrævende. Ustabile multitraumatiserede patienter med pågående blødning pga. intrakraniel læsion, pulmonale lacerationer, eller behov for akut laparotomi, må afvente aortaoperationen til efter stabilisering(1).

Patienter der er stabile ved ankomsten, kan i udvalgte tilfælde, have fordel af at få aorta operationen udskudt nogle dage indtil andre skader er stabiliseret(10,11). Denne vanskelige vurdering og prioritering skal forgå i et tæt samarbejde med traumeteamet og hjertekirurgisk afdeling.

Operation for aortaruptur ved istmus består i indsættelse af karprotese. Hos få patienter er det muligt direkte at suturere læsionen hvis den er kort og karvæggen er af god kvalitet. Operationen udføres med anvendelse af venstresidig By-pass (fra venstre atrium til aorta descendens eller arterie femoralis) med hepariniseret slangesystem for at undgå systemisk heparinisering. Aorta afklemmes proksimalt og distalt for læsionen hvorved hjertet sørger for kredsløbet i over-

Høringsrapport

kroppen og den venstresidige By-pass for kredsløbet i underkroppen. Anvendelse af denne teknik har væsentligt reduceret risikoen for paraplegi.

Endovaskulær behandling med indsættelse af stentgraft kan være et alternativ til akut operation hos den svært multitraumatiserede patient med truende aortaruptur. Derved undgås at torakotomi og heparinisering forværrer cerebrale, pulmonale eller intraabdominale læsioner. Erfaringen er begrænset men der er beskrevet en reduceret mortalitet og lavere risiko for paraplegi(12). Den komplekse anatomi af aorta ved istmus tæt på afgangen af den venstre arteria subclavia stiller krav om fleksible stentgrafter. Den endovaskulære metode vil i fremtiden formentlig blive et vigtigt supplement til den kirurgiske behandling. Der mangler dog afklaring af hvilke typer læsioner der er egnet til endovaskulær behandling og endnu er de kliniske erfaringer få og præget af små kliniske serier med kort opfølgning(4,13,14)

Faktaboks 9

Traumatisk aortalæsion

- Mistænkes ved alle højenergi traumer med kraftig decelleration
- Patienten ofte multitraumatiseret.
- Læsionen sidder i 90% af tilfældene lige efter afgangen af venstre subclavia(istmus)
- Første undersøgelse er traume CT scanningen. Diagnosen kan være vanskelig
- TEE er anden undersøgelse ved uafklarede forhold i istmus området
- Behandles med akut operation(rørprotese). I udvalgte tilfælde endovaskulær stent
- Prognosen er god for invasivt behandlede patienter

Høringsrapport

Referencer vedrørende traumatisk aortalæsion

Karmy-Jones R, Jurkovich GJ. Blunt chest trauma. Curr Probl Surg 2004;41:210-375.

Parmley LF, Mattingly TW, Manion WC, Jahnke J. Nonpenetrating traumatic injury of the aorta. Circulation 1958;17:1086-101.

Wintermark M, Wicky S, bettex D, Schnyder P, Theumann N. trauma of the mediastinm. I: Schnyder P, Wintermark M, eds. Radiology of blunt trauma of the chest. Berlin: Springer, 2000:71-134.

Holtzman SR, Bettmann MA, Cascianni, et al. Expert panel on cardiovascular imaging. Blunt chest trauma – suspected aortic injury. [online publication]. Reston (VA): American College of Radiology (ACR); 2005.

Nzewi O, slight RD, Zamvar V. management of blunt thoracic aortic injury. Eur J Vasc Endovasc Surg 2006; 31:18-27.

Mirvis SE, Shanmuganathan K, Buell J, Rodriquez A. Use of spiral computed tomography for the asessment of blunt trauma patients with potentiel aortic injury. J Trauma 1998;45:922-30.

Cinela G, Dambrosio M, Brienza N, et al. Transesophageal echocardiography for diagnosis of traumatic aortic injury: an appraisal of the evidence. J Trauma 2004;57:1246-55.

Goarin JP, Cluzel P, Gosgnack M, Lamine K. Evaluation of transesophageal echocardiography for diagnosis of traumatic aortic injury. Anesthesiology 2000;93:1373-7.

Vignon P, Martaillé JF, Francois B, et al. Transesophageal echocardiography and therapeutic management of blunt aortic injuries. J Trauma 2005;58:1150-8.

Nienhaber CA, Haverich A, Erbel R. Diseases of the aorta and trauma to the aorta and the heart. In: Camm AJ, Lüscher TF, Serruys P. ESC textbook in cardiovascular medicine. Oxford: Blackwell publishing, 2006:993-1031.

Fabian TC, Kimberly AD, Morris LG, et al. Prospective study of blunt aortic injury. Helical CT is diagnostic and antihypertensive therapy reduces rupture. Ann Surg 1998;227:666-77.

Leurs LJ, Bell R, Degrieck Y, et al. Endovascular treatment of thoracic aortic diseases: combined experience from the Eurostar and United Kingdom Thoracic Endograft registar. J Vasc Surg 2004;40:670-80.

Alric P, Berthet JP, Branchereau P, Verrapen R, Marty-Ané CH. Endovascular repair for acute rupture of the decending thoracic aorta. J Endovasc Ther 2002;9:51-9.

Holstein K, Quinlade M, Andersen LI, Justesen P. Endovaskulær behandling af sygdomme i aorta descendens. Ugeskr Laeger 2006;168:781-5.

Penetrerende aterosklerotisk ulcus

Baggrund

I de senere år er penetrerende aterosklerotisk ulcus (PAU) i aorta blevet anerkendt som en selvstændig tilstand der er forskellig fra klassisk aortadissektion. PAU opstår når et aterosklerotisk ulcus **(figur 6)** penetrerer igennem membrana elastica interna med heraf følgende mulighed for blødning mellem media og adventitia. Denne blødning imellem de yderste af karvæggens lag kan forårsage hæmatomdannelse eller sågar ruptur, der ubehandlet oftest vil være fatal(1). Hvor vidt naturhistorien af PAU er mere eller mindre malign end klassisk type A eller B-dissektion er ikke afklaret(2;3).

Figur 7

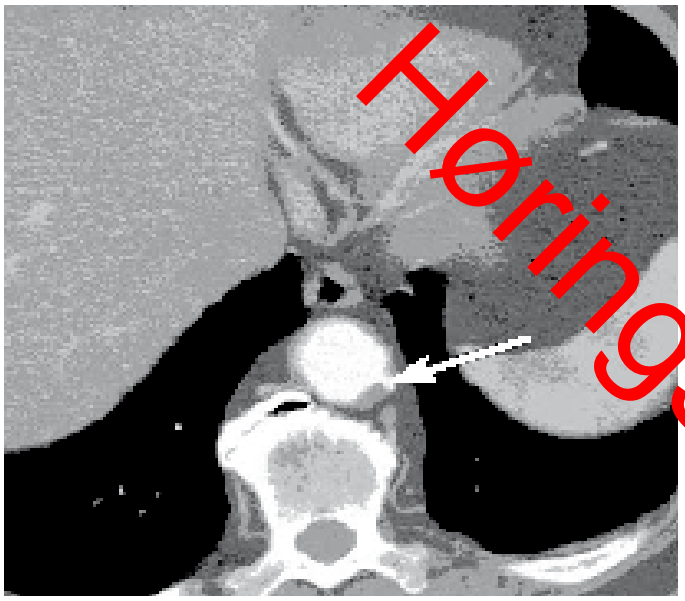

CT scanning med kontrast af aorta descendens. Pilen viser et penetrerende aterosklerotisk ulcus

Patofysiologi

Den sande incidens af PAU er ikke kendt. I en serie af konsekutive patienter indlagt med symptomer på aortadissektion blev PAU påvist hos 8 % (4). Penetrerende aterosklerotisk ulcus er typisk en sygdom hos ældre hypertensive mænd. Der kan være et eller flere sår med en diameter fra 5-25 mm og en dybde på fra 4-30 mm. Ulceration er beskrevet i hele aortas forløb, men læsionerne findes langt overvejende i aorta decendens. PAU kan ses i en normalt kalibreret aorta men ses som regel i dilaterede segmenter(5,6,7). Histologisk undersøgelse viser ekstensive aterosklerotiske forandringer i omgivelserne og at ulcerationen trænger igennem membrana elastica interne og ned i media. På denne måde bliver media eksponeret for den arterielle blodstrøm, hvilket resulterer i dannelse af et lokalt intramuralt hæmatom og i varierende grad dissektion. Efter dannelsen kan tilstanden forblive stabil eller progrediere til udvikling af lokal aneurisme, eller til fisteldannelse til naboorganer. Endelig kan der også optræde ruptur til mediastinum eller pleura(5).

Diagnose

Det kliniske billede af patienter med PAU adskiller sig ikke sikkert fra patienter med klassisk dissektion eller intramuralt hæmatom. Diagnosen stilles på basis af CT eller MR scanning, lejlighedsvis kan det penetrerende ulcus i aorta descendens også påvises ved TEE.

Behandling. Primær behandlingen er som ved B dissektion, med medicinsk stabilisering af blodtrykket og endvidere en aggressiv behandling af risikofaktorer. Da der ved denne tilstand er en fortsat tilbøjelighed til aneurismedannelser og ruptur tilrådes operation med udskiftning af den afficerede aorta eller behandling med stentgraft efter samme retningslinjer som B-dissektioner(3).

Faktaboks 10

Penetrerende aterosklerotisk ulcus

- Mindre(5-30 mm) ulceration i karvæggen
- Symptomer som ved dissektion
- Ældre hypertensive mænd
- Oftest i aorta descendens
- Diagnose ved CT scanning (TEE)
- Behandling som ved B dissektion

Høringsrapport

Referencer vedrørende Penetrerende aterosklerotisk ulcus

1. Stanson AW, Kazmier FJ, Hollier LH, Edwards WD, Pairolero PC, Sheedy PF et al. Penetrating atherosclerotic ulcers of the thoracic aorta: natural history and clinicopathologic correlations. Ann Vasc Surg 1986 May;1(1):15-23.
2. Cho KR, Stanson AW, Potter DD, Cherry KJ, Schaff HV, Sundt TM. Penetrating atherosclerotic ulcer of the descending thoracic aorta and arch. Journal of Thoracic and Cardiovascular Surgery 2004 May;127(5):1393-401.
3. Eggebrecht H, Herold U, Schmermund A, Lind AY, Kuhnt O, Martini S et al. Endovascular stent-graft treatment of penetrating aortic ulcer: Results over a median follow-up of 27 months. American Heart Journal 2006 February;151(2):530-6.
4. Coady MA, Rizzo JA, Hammond GL, Pierce JG, Kopf GS, Elefteriades JA. Penetrating ulcer of the thoracic aorta: What is it? How do we recognize it? How do we manage it? Journal of Vascular Surgery 1998;27(6):1006-15.
5. Troxler M, Mavor AID, Homer-Vanniasinkam S. Penetrating atherosclerotic ulcers of the aorta. British Journal of Surgery 2001;88(9):1169-77.
6. Cooke JP, Kazmier FJ, Orszulak TA. The penetrating aortic ulcer: pathologic manifestations, diagnosis, and management. Mayo Clin Proc 1988 July;63(7):718-25.
7. Coady MA, Rizzo JA, Elefteriades JA. Pathologic variants of thoracic aortic dissections. Penetrating atherosclerotic ulcers and intramural hematomas. Cardiol Clin 1999 November;17(4):637-57.